Lane Medical Library

Ueber einen complicirten Fall von Beckenfractur.

Inaugural-Dissertation

zur

Erlangung der Doctorwürde

in der

Medicin, Chirurgie und Geburtshülfe

welche

nebst beigefügten Thesen

mit Zustimmung der Hohen Medicinischen Facultät der Universität Greifswald

am

Sonnabend, den 14. December 1889

mittags 1 Uhr

öffentlich verteidigen wird

Franz Behrendt

pract. Arzt

aus Westpreussen.

Opponenten:

Dr. Rilke, pract. Arzt.

Dr. Harttung, pract. Arzt.

Greifswald

Druck von Julius Abel.

1889.

Digitized by the Internet Archive
in 2026

https://archive.org/details/IA40153715_0174

Dem Andenken seines Vaters

in Liebe und Dankbarkeit

gewidmet

vom

Verfasser.

Am 21. November d. J. gerieth der 14jährige Knabe Wilhelm Kohn aus dem nahe bei Greifswald gelegenen Helmshagen zwischen die Räder einer Dreschmaschine. Derselbe wurde noch im Laufe des Vormittags in die königl. chirurgische Klinik in Greifswald aufgenommen.

Status praesens.

Äusserst anämischer, schlanker Junge von geradem Knochenbau, mässig entwickelter Muskulatur, in starkem Erschöpfungszustande. In der linken Leistengegend ist ein bogenförmiger Lappen, dessen Basis am Poupart'schen Bande liegt, derartig von der Unterlage abgelöst, dass in der so entstandenen Wundfläche die Schenkelgefässe wie in einem anatom. Präparate bloss liegen. In der Arterie befindet sich dicht unterhalb des Poupart'schen Bandes ein ca. 2 cm langer, obturirender Thrombus, nach unten hin von demselben ist die Pulsation der Arterie aufgehoben. Die Vene ist anscheinend unverletzt, ein mittlerer Seitenast blutet, derselbe wird unterbunden. Auch der Nervus cruralis liegt auf dem Psoas entblösst in der Wunde. Von einem Theil dieser Lappenwunde aus gelangt man in eine grosse, zwischen

der Adductorenmuskulatur gelegene, unregelmässige Wundhöhle, an deren oberem Ende man das Schambein fracturirt findet, dessen äusseres Fragment nach hinten verschoben ist. Das linke Bein steht in leichter Adduktion und ist verkürzt. Eine bis in das subkutane Gewebe reichende zweite Quetschwunde verläuft entsprechend der linken Scrotalhälfte.

Der Penis ist vollständig geschunden, und zwar so, dass die ihn bedeckende Haut einmal vorn am Uebergang zum inneren Blatt des Praeputium, hinten am mons Veneris zirkulär abgerissen ist. Dieses Stück der Hautdecke fehlt.

Der linke Unterschenkel ist mit starkem subkutanen Bluterguss ungefähr in der Mitte gebrochen.

Da in dem äussersten Kollapszustande keine Narkose möglich noch nöthig ist, so werden die Wunden oberflächlich gereinigt, mit Jodoformgaze tamponirt, das linke Bein wird aussen mit einer grossen, innen mit einer kleinen Schiene fixirt und senkrecht elevirt; ausserdem wird eine Infusion von 300 gr Kochsalzzuckerlösung nach Landerer vorgenommen.

Nachmittags hat sich Pat. etwas erholt. Wegen Nachblutung wird der Verband gewechselt und es wird konstatirt, dass die Blutung aus den Gefässen am For. obter. herstammt. Dieselben werden mit Schieberpinzetten gefasst. Die Arterie cruralis wird oberhalb des Thrombus unterbunden. Eine Stunde später tritt der Exitus ein.

Am nächsten Tage wird die Leiche secirt. Es liegt eine Anzahl verschiedener schwerer Verletzungen vor. Der Penis, wie oben schon beschrieben, geschunden d. h. des Penishautüberzuges völlig beraubt; die Lamina interna praeput. lässt sich nach dorsaler Spaltung zurückklappen. Die linke Tibia ist ungefähr in der Mitte, die Fibula 3 cm höher als die Tibia gebrochen. An der Arteria cruralis findet sich eine umfangreiche Zerreissung der Intima in der Gegend des Abganges der profund. fem., aber keine Gerinsel.

In der Gegend der äusseren Fracturstelle des os pubis und im Verlauf des linken Psoas sind subseröse Blutergüsse von unbedeutender Ausdehnung.

Der Beckenring ist sowohl an der vorderen als auch an der hinteren Fläche mehrfach fracturirt.

An der rechten Beckenhälfte ist 4 cm vom tuber. pubic. nach auswärts ein Bruch des hor. Schambeinastes, wobei die Bruchlinie vor der Gelenkpfanne schräg von oben hinten nach unten vorne annähernd parallel mit dem Rande der Pfanne und 1 cm von ihr entfernt, verläuft; eine zweite Bruchlinie befindet sich an dem aufsteigenden Sitzbeinaste parallel der Bruchlinie des horiz. Schambeinastes. Beide Brüche zeigen nur vorne ein geringes Klaffen und haben grösstentheils scharfe Ränder.

An der linken Beckenhälfte haben wir zwei Brüche analog denjenigen an der rechten Beckenhälfte, mit dem Unterschied, dass links eine voll-

ständige Trennung des Knochens vor der tuberositis ossis ischii erfolgt ist.

Ferner am linken Tuberc. pubicum beginnend, verläuft durch den absteigenden Schambeinast hart an der Symphysis und fast parallel mit derselben eine zweite Bruchlinie zur inneren Umrandung des Foramen obtur und bewirkt ebenfalls eine vollständige Trennung des Knochens. In die zuletzt genannte Trennungslinie mündet spitzwinklig eine Bruchlinie ein, welche den Rest des abst. Schambeinastes isolirt noch abtrennt. Dieselbe zeigt nur an der hinteren Fläche ein geringes Klaffen.

An dem hinteren Theil des Beckenringes haben wir bei Vorderansicht ein klaffendes Auseinander stehen des Darm- und des Kreuzbeins in der linken Synchondrose sacroiliaca, nur die Bänder an der hinteren Fläche halten fest.

In der Höhe des dritten Foramen sacrale ist ein Stück vom Kreuzbein abgesprengt, welches beweglich noch am linken Darmbein haftet und eine vertikale Bruchlinie zeigt; die Länge desselben beträgt 1 Centimeter, die Breite $^1/_2$ Centimeter.

Aus dem Krankenbericht und dem Sektionsprotokoll ist zu ersehen, dass wir im vorliegenden Falle 2 Verletzungen haben, die schwerer Natur sind und seltener zur Beobachtung kommen. Es sei mir gestattet, an diesen Fall eine Erörterung über die Beckenfracturen, ihre Entstehungsweise und ihre Folgen, sowie über die Penisschindung, ihre Be-

deutung und ihren Heilungsmechanismus anzuknüpfen.

Was die Häufigkeit der Beckenfracturen anbelangt, so beträgt die Frequenz derselben nach der Statisik von Gurlt 0,3%; im Hôtel Dieu fanden sich in 11 Jahren unter 2347 Fracturen 9. in Pennsylvania-Hospital zu Philadelphia in 12 Jahren unter 1441 Feacturen 10, im Londoner Middlesex-Hospital in 6 Jahren unter 1901 Fracturen 7 Beckenfracturen.

Das Becken entsteht durch Verschmelzung einer Anzahl von verschiedenen Knochen und man glaubte früher die Beckenknochen erschöpfend dargestellt zu haben, wenn man von Fracturen des Darmbeins, des Schambeins, des Kreuzbeins etc. gesprochen hatte. Erst Rose wies darauf hin, dass das Becken als ein ganzes, als ein Beckenring zu betrachten sei. Nun hat man die Beckenfracturen von zwei verschiedenen Gesichtspunkten aus eingetheilt, je nachdem man die einzelnen das Becken zusammensetzende Knochen ins Auge fasst (isolirte Beckenfracturen) oder das Becken als Ganzes, als einen Knochenring auffasst.

Bei der Betrachtung des Beckens als zusammenhängenden Knochenring unterscheidet man 2 Arten von Fracturen, nämlich die Fracturen der Beckenpfanne und die Vertikalfracturen, welche parallel zur Beckenaxe ihren Lauf einnehmen. Bei der letzteren Art von Fracturen wird als Charakteristisches gefunden, dass das Becken nicht an einer, sondern an

mehreren typischen Stellen, häufig in nahezu ganz symmetrischer Form einbricht.

Ueber diese typischen Fracturstellen weichen die Ansichten der verschiedenen Autoren von einander ab.

Malgaigne, der zuerst auf die doppelten Vertikalfracturen aufmerksam machte, schreibt:

C'est une combinaison de deux fractures verticales. De ces deux fractures verticales l'anterieure occupe presque constamment la branche horizontale et la branche descendante du bubis, separant cet os de l'ilium et de l'ischion; la portérieure est toujours en arrière de la cavité cotyloide, et le plus ordinairement sur l'ilium; une fois cependant Richerand l'a vue sur le cacrum. Enfin, au lieu de la fracture, il peut y avoir une diduction de la symphyse sacro-iliaque; M. Gerdy en a rapporté un exemple.

Dieser Ansicht pflichten bei Lossen und Riedinger, da bei beiden die Trennung des hinteren Segments des Beckenringes vertikal durch das Darmbein verläuft.

Bardeleben sagt hingegen, dass bei dieser typischen Bruchform einerseits im Bereich der Schambeinäste, andererseits im Kreuzbein vertikal verlaufende Bruchlinien entstehen.

Koenig erklärt, dass bei schweren Beckenverletzungen am häufigsten vorn die median gelegene Knochenumrandung beider Foramina ovalia einbricht und erklärt im Gegensatz zu Malgaigne, dass er

die Trennung am hinteren Segment des Beckenringes in seltenen Fällen zwar in der Synchandrose gefundsn habe, dass dagegen sich öfters an dem nahe der Synchandrose auf der vorderen Seite gelegenen Theil des Kreuzbeins ein, mit mässiger Zertrümmerung und Compression der Spongiosa verbundener Knochenbruch gefunden habe, welcher sich von da in die foram. sacralia fortsetzte und hier als Fissur endete, ohne also eine Dislocation herbeizuführen. Koenig fügt hinzu, dass bei den symmetrischen Fracturen die Verletzungen am hinteren Theil des Beckenringes sich nur auf eine Seite beschränken.

An dem von mir untersuchten Becken ist ein sym. Bruch der horizontalen Schambein- und der aufsteigenden Sitzbeinäste und ein klaffendes Auseinanderstehen des Darm- und des Kreuzbeins in der linken Synchondrosis sacro-iliaca.

In Nachfolgendem werden einige aus der Literatur gesammelte Beckenverletzungen angeführt, welche geeignet sind, die am Becken vorkommenden Bruchformen und zwar Brüche sowohl der einzelnen das Becken zusammensetzenden Knochen, als auch die oben erwähnten typischen Brüche des Beckenringes zu illustriren.

I. Riedinger, im Archiv für klinische Chirurgie.

1) Ein kräftig gebauter Mann, 53 Jahre alt. Sturz aus einem hochgelegenen Fenster.

An der rechten Beckenhälfte geht eine Bruchlinie von der höchsten Stelle der Darmbeingräthe

nach abwärts zur Inc. ischiadica major, welche in den mittleren und unteren Partieen in die Symphisis sacro iliaca fällt und das Darmbein in eine grössere vordere und kleinere hintere Partie theilt. Die Breite des hinteren Fragments beträgt 7, die des vorderen 11 cm. Eine zweite Bruchlinie findet sich am horizontalen Schambeinast, die von der Vereinigungsstelle des Schambeins mit dem Darm beginnt und schräg nach vorn in das Foramen ovale mündet. Eine 3 ^{te} Bruchlinie ist zwischen dem absteigenden Schambein- und aufsteigenden Sitzbeinast, etwa der Verbindungslinie beider Knochen entsprechend, schräg von innen und oben nach unten und vorne gehend. Eine vierte Bruchstelle steigt in der Mitte des Sitzbeins vertikal nach abwärts.

2) Das Präparat stammt von einem 43jährigen Maurer. Verschüttung in einer Sandgrube.

Das Darmbein ist fast ebenso, wie am vorigen Becken gebrochen; wir finden hier jedoch noch ein Fragment, welches ein Dreieck vorstellt mit nach abwärts gerichteter Spitze. Es gleicht in Folge dessen die Fracturlinie an der Innnen- und Aussenseite des Darmbeins einem V. Beide Bruchlinien fliessen etwa in der Mitte der Darmbeins in einem spitzen Winkel zusammen und münden dann in die Symphisis sacroiliaca ein. Die Höhe des Dreiecks beträgt 4, die Basis an der Crista ilei 5 cm. Bei Betrachtung des Beckens von rückwärts ist zu sehen, dass das Darmbein ausser der vorhin erwähnten Bruchlinie noch

eine weitere besitzt, welche schräg von oben und vorn nach unten und rückwärts läuft und das hintere Fragment des Darmbeins in ein oberes und ein unteres theilt. Der horizontale Schambeinast ist schräg von vorn und aussen nach innen und hinten fracturirt; Eine weitere Bruchlinie geht durch den aufsteigenden Sitzbeinast.

II. Wulff, Petersb. med. Zeitschrift.

Ein Barkenführer, 30 J. alt, wurde, von seiner Barke ausgleitend, mit dem Becken zwischen seine und eine vorübergehende Barke eingeklemmt.

Am Becken fanden sich folgende Fracturen:

1) u. 2) Trennung beider Synchondroses sacro iliacae.

3) Schrägbruch von der Symphisis pubis in den vorderen Umfang des linken for. obtur. for.

4) Fractur durch den Ram. adscendens ossis ischii sin.; Fractur durch den Ram. horiz. oss. pub. dextr.

5) Fractur durch den Ram. adscendens oss. ischii dextri.

6) Absprengung eines Knochenstückes von der Innenseite des Symphisenkörpers

III. Beobachtung von Moritz.

Ein 20jähr. Mann von einer Mauer verschüttet.

Am Becken ist eine bedeutende Diastase der linken Synchondrosis sarco-iliaca; unter dem linken Ileopsoas eine schräge Infraction der Darmbeinschaufel hinter der Mitte der crista beginnend

bis zur Synchondrosis, mit Umknickung nach vorn; eine Verticalfractur durch den Körper des linken os pubis.

IV. Seufert (Zeitschr. f. Wundärzte u. Geburtshilfe.

Ein 57 Jahre alter Maurer von einer Mauer verschüttet. Die Verletzung am Becken: Bruch des Ram. hor. ossis pubis in seiner Mitte und hart am Acetabelum, ferner ein Bruch am ram. descendens ossis Ischii.

V. Kloos (Beiträge zur klin. Chirurgie).

Vier Beobachtungen aus der Brunns'schen Klinik zu Tübingen.

Beobachtung I.

Am vorderen Segment des von einem verschütteten Manne herrührenden Beckens ist ein sym. Bruch des rechten und des linken horiz. Schambeinastes. Die Bruchlinie verläuft als vollständige Durchtrennung der Knochen unweit der Gelenkpfanne schräg von oben hinten nach unten vorne. Ferner zeigt sich hier ein sym. Bruch der absteigenden Schambeinäste in der Gegend der Vereinigung von absteigendem Scham- und aufsteigendem Sitzbeinast, ebenfalls als vollständige Durchtrennung der Knochen, wobei die Bruchlinien schräg verlaufen. Mit einer von diesen Bruchlinien und zwar der rechten verläuft parallel hart vor der Tuberositas des rechten Sitzbeins eine weitere Bruchlinie, die den Knochen ebenfalls vollständig durchtrennt und wodurch ein 5 cm langes Stück vom aufsteigendem

Sitz- und absteigendem Schambeinast vollständig herausgesprengt wird.

Der hintere Theil des Beckenringes ist ebenfalls was nach Koenig selten, doppelseitig symmetrisch gebrochen. Rechts nämlich verläuft eine Bruchlinie von dem nahe der Synchondrose gelegenen Theil des Kreuzbeins vertikal durch 1 Foramen sacrale, am 2. nach aussen vorbei, und endet in dem 3. Foramen als Fissur. Links verläuft in der gleichen Richtung die vertikale Fractur am Kreuzbein, nur mit dem Unterschied, dass dieselbe hier durch alle 4 Foramina sacralia hindurchgeht, und mit grosser Wucht die massae laterales der Kreuzbeinwirbel zertrümmert hat. Der Bruch verläuft hart an der Symphysis sacro-iliaca, namentlich in den hinteren Parthien, allein diese selbst hat nicht nachgegeben und ist nirgends verschoben.

Am rechten Darmbein ist ausserdem an der vorderen Fläche eine 3 cm von der crista ossis ilei entfernt beginnende, quer durch die Fossa iliaca verlaufende feine Fissur, welche die fossa selbst in eine grössere obere und eine kleinere untere Hälfte theilt. Diese Fissur geht in ihrem weiteren Verlauf nun über in die bei Vorderansicht etwas klaffende, aber nicht ganz durchtrennte Symphysis sacro-iliaca. Von der Fissur oder von einer Verschiebung oder Trennung der Symphysis sacro-iliaca ist an der hinteren Fläche ebenfalls nichts wahrzunehmen. Hier ist demnach eine beiderseitige doppelte Vertikalfractur am hinteren Segment des Beckenringes, welche bezüglich

der typ. Stelle des Bruches die Ansicht Koenigs gegenüber Malgaigne bestätigt.

Beobachtung II.

Die Verletzung war durch Sturz aus der dritten Stockhöhe entstanden. Die Autopsie ergab eine klaffende vertikale Fractur des linken Schambeins und eine geringe abnorme Beweglichkeit in der Nähe der linken Symphysis sacro-iliaca, welche von einem Bruch durch das Kreuzbein, ganz nahe der Synchondrose, also an der typ. Stelle herrührte.

Beobachtung III

kam nicht zur Autopsie, sondern ging in Heilung über. Die Verletzung kam durch Verschüttung zu Stande. Eine Fractur der Symphysis ossium pulis war vorhanden, da später ein necrotischer, etwa haselnussgrosser, aus der hinteren Wand der Symphysis ausgesprengter Splitter extrahirt werden musste. Nach den Symptomen war ohne Zweifel anzunehmen, dass hier auch eine Trennung des Beckenringes im hinteren Abschnitt bestanden. Somit ist hier eine einseitige doppelte Vertikalfractur des Beckens vorhanden gewesen. Das Steissbein wurde ganz abnorm beweglich gefunden, wenn es auch in seiner Verbindung mit dem Kreuzbein noch erhalten war.

Beobachtung IV.

Ein Maurer wurde von einer mehrere Meter hohen Lehmmauer verschüttet.

Durch die Autopsie wird festgestellt: 1) eine vertikale Fractur am horizontalen Aste des rechten Schambeins in der Nähe der Vereinigungsstelle des Schambeins mit dem Darmbein. In der Verlängerung dieser Bruchlinie durch das Foramen ovale 2) eine Durchtrennung des rechten aufsteigenden Sitzbeinastes. 3) Bruch des absteigenden rechten Schambeinastes in der Nähe der Vereinigungsstelle zwischen aufsteigendem Sitz- und absteigendem Schambeinast. 4) Eine Trennung in der Symphysis ossium pubis mit klaffendem Auseinanderstehen der Schambeine. 5) An der rechten Beckenhälfte ist die spina poster. sup. und mit ihr ein Theil des Darmbeins vollständig abgerissen bis zu einer Ausdehnung, dass die Länge dieses Fragments 9 cm, die grösste Breite 5 cm beträgt. Die Bruchlinie verläuft vertikal von der Crista ossis ilei zu der spina poster. inferior. 6) In der linken Beckenhälfte ist eine Fractur der Gelenkpfanne und zwar eine Fractur sowohl des Pfannenbodens als auch des Pfannenrandes. Der Pfannenboden ist vollständig durchtrennt uud von dem hinteren und oberen Pfanenrande ist ein Theil vollständig abgesprengt in einer Ausdehnung, dass das abgesprengte Stück $4^1/_2$ cm in der Länge und 2 cm in der Breite misst. 7) Eine Fractur des Kreuzbeins, als Querfractur zwischen 4. und 5. Kreuzbeinwirbel. Die Bruchlinie selbst verläuft quer zwischen 4. und 5. Kreuzbeinwirbel, strebt auf der linken Seite nach dem 4. Foramen sacrale ant., während sie rechts unter diesem vorbeigeht.

Bezüglich der Entstehungsweise der Beckenfracturen glaubte man annehmen zu dürfen, dass als Folge einer comprimirenden Gewalt in der Richtung von vorn nach hinten, bei welcher die Angriffspunkte vorn die Symphysengegend, hinten das Kreuzbein sind, ziemlich bestimmte Fracturen des vorderen Theils vom Beckenring und meist auch ganz typische am hinteren Segment eintreten. Der Druck auf die vordere Beckenumrandung biegt dieselbe ein, bis die Kraft den Elasticitätscoëfficienten der dünnen, biegsamen Knochen überschreitet; so entstehen die typ., relativ häufigen Schambeinbrüche. Das Zerdrücken des hinteren Abschnittes des Beckenringes wurde erklärt durch Fortpflanzung der vorn angreifenden Gewalt durch die linea arcuata interna; die Gewalt wirke von vorne nach hinten, dadurch werde, wenn der Widerstand der Bänder eine Synchondrosentrennung verhindere, der an der linea innominata gelegene Theil des Darmbeins in das angrenzende Knochengewebe des Kreuzbeins hineingedrängt und dasselbe zertrümmert. Steigert sich der Druck noch mehr, so wird das Kreuzbein von einer zur anderen Seite comprimirt und bricht schliesslich an der schwächsten Stelle, an der Verbindung zwischen den Foramina sacr. ein.

Einer anderen Ansicht über die Entstehungsweise der Brüche am hinteren Umfange des Beckenringes ist Messerer, welcher mittelst der Werder'schen Festigkeitsmaschine durch langsame Belastung Brüche

sowohl der einzelnen menschlichen Knochen, als auch zusammengesetzter Knochengebilde künstlich herbeiführte.

Im Nachstehenden sei mir gestattet, die Versuche Messerers über den Beckenknochen anzuführen.

1) Druck in der Richtung von vorne nach hinten. Die horizon. und absteigenden Schambeinäste werden nach innen getrieben, und der Bruch erfolgte meistens beiderseitig und symmetrisch an dem Schambeinkörper und dem absteigenden Schambeinaste oder an beiden Schambeinästen nahe der Uebergangsstelle in das Darm- und Sitzbein.

Bei 9 erwachsenen Personen waren die Bruchbelastungen

Männer

Alter, Jahre	24	27	30	56	75
Bruchbelastung in kg	290	200	300	280	275

Weiber

Alter, Jahre	25	34	60	82
Bruchbelastung in kg	300	250	175	170

2) Druck in querer Richtung an der Crista ossis ilei angreifend. Es erfolgte dabei regelmässig die Zerreissung der einen Symphysis sacro-iliaca durch Hebelwirkung, indem die betreffende Darmbeinschaufel durch die an der Crista angreifende Kraft nach innen umgeschlagen wurde.

Die dazu nöthigen Belastungen waren bei einem

	26jähr. Mann	48jähr. Mann	61jähr. Weibe
kg	135	220	160

3) Druck in querer Richtung in der Höhe der Acetabula.

Während der Krafteinwirkung erhielt der Beckeneingang die Form eines Längsovals, indem die Schambeine spitzwinklig nach aussen vorgedrängt und die seitlichen Beckenpartieen einander stark genähert wurden.

Der Bruch befand sich meist sowohl in dem vorderen als auch in dem hinteren Theile des Beckenringes. In dem vorderen Theile waren entweder nur einseitig oder wie in mehreren Fällen doppelseitig und dann symmetrisch die horiz. und absteig. Schambeinäste nahe der Uebergangsstelle in die festeren Theile des Sitz- und Darmbeines gebrochen. Einmal verlief ein den Schambeinkörper und horizontalen Schambeinast betreffender Riss direkt in die Pfanne. Die Verletzung im hinteren Beckenhalbringe fand sich mit Ausnahme eines Falles, in welchem eine Diastase der Symphysis sacro-iliaca eintrat, am Kreuzbein, indem die vordere Wand desselben nahe der Verbindung mit dem Darmbein von oben nach abwärts gebrochen erschien. Der Bruch strebte gerne den Kreuzbeinlöchern zu, die schwachen Knochenbrücken zwischen denselben durchtrennend.

Die zum Bruche nöthigen Belastungen waren:

Männer.

Alter Jahre	18	24	29	49	62
Bruchbel. in kg	275	400	450	170	325

Weiber.

Alter Jahre	19	42	74
Bruchbel. in kg	290	170	250

Aus seinen Versuchen folgert Messerer, dass am Becken bei Druck in der Richtung von vorn nach hinten wohl Schambeinbrüche erfolgen, niemals aber Brüche am hinteren Segment des Beckenringes, dass diese letzteren vielmehr nur erfolgen durch eine das Becken in querer Richtung und zwar in der Höhe der Acetabula angreifende Gewalt. Messerer glaubt auch nicht, dass die schwachen Schambeine im Stande seien, einen die hinteren festen Partieen zertrümmernden Druck auszuhalten und fortzuleiten.

Der Bruch der Beckenpfanne entsteht theils durch direkte Gewalt, indem ein Bruch des vorderen Beckenringes am Schambein sich in die Gelenkpfanne hinein fortsetzt und diese sprengt, theils durch indirekte Gewalt, welche auf Trochanter und Schenkelkopf wirkt und den Pfannenboden zertrümmert oder einen Pfannenrand absprengt.

Wie soll man sich nun die Beckenfractur an dem von mir untersuchten Präparat entstanden denken.

Wir haben ausser den mehrfachen Knochenbrüchen am vorderen Umfange des Beckens, auch eine Trennung in der Synchondrosis sacro-iliaca. Nach Messerer Ansicht müsste in diesem Falle die Gewalt in querer Richtung eingewirkt haben. Allein Messerer hat nicht bei jugendlichen Becken seine Versuche angestellt und aus den äusseren Verletzun-

gen in der linken Inguinalgegend und dem doppelten Zersprengen der linken Schambeinäste glaube ich annehmen zu dürfen, dass die verletzende Gewalt hier in gerader Richtung eingewirkt hatte, ohne damit gesagt haben, dass eine Compression in querer Richtung ausgeschlossen wäre.

Das Entstehen von Beckenfracturen erfordert eine bedeutende Gewalt und wird bewirkt, wie wir gesehen haben, durch starken Druck, Fall von beträchtlicher Höhe, Verschüttetwerden in Gruben u. s. w. Hierbei kann der Körper in seinen verschiedenen Theilen eine bedeutende Störung erleiden, für das Becken liegt die Schwere der Verletzung in der gleichzeitigen Verletzung der innerhalb des Beckens gelegenen Weichtheile.

Am meisten ist der Harnapparat gefährdet. Bei Bruch der Schambeinäste wird durch den dislocirten Knochen fast immer die Urethra, öfters auch die Blase verletzt, und es kann Harnverhaltung oder auch Urininfiltration der Nachbargewebe eintreten. Zerstörung von Blutgefässen führen, wenn auch der Tod an Verblutung selten eintritt, zu ausgedehnten Blutextravasaten in die Weichtheile und in die Bauchhöhle. Verletzungen der Gedärme wurden ebenfalls beobachtet.

Bei Verletzungen des hinteren Theils vom Beckenring werden öfters die Sacralnerven und der N. Ischiadicus beschädigt, bleibende Lähmungen werden jedoch nur selten dadurch bewirkt.

Die zweite wichtige Verletzung, die an unserem Kranken zur Beobachtung kam, war die Penisschindung, eine Verletzung, die seltener als Beckenfractur vorkommt und über die wenig Material in der Literatur zu finden ist.

Neuerdings hat Kappeler in Münsterlingen Gelegenheit gehabt, 2 Fälle von ausgedehnter Schindung der männlichen Genitalien zu beobachten und da diese geeignet sind, über die Prognose und den Heilungsmechanismus bei derartigen Verletzungen Aufschluss zu geben, so werden dieselben hier angeführt.

Ein Schmied, 24 Jahre alt, kräftig und gesund, wird von dem vorstehenden Ende eines durch Wasserkraft getriebenen Wendelbaumes bei seiner Schürze gefasst, der aufgedrehten Schürze folgte die Hose, glücklicherweise fiel der Treibriemen ab und der Wendelbaum stand still. Es wird festgestellt, dass das ganze Scrotum und selbst ein Theil von der Haut des Mittelfleisches vollständig weggerissen waren, dass ferner ein halbmondförmiger Defect an der Haut des mons pubis bestehe und dass die Haut des Penis bis auf einen 2 mm hohen Saum an der Spitze der Vorhaut ebenfalls vollständig weggerissen sei. Der Penis, die Samenstränge und die Terticuli waren intakt. Da das Scrotum keine weiteren Verletzungen zeigte, wurde es zwar angenäht, musste aber schon nach 2 Tagen wegen Gangrän wieder entfernt werden. Unter einem antiseptischen Ver-

bande hatte sich in 10 Tagen die Wunde gereinigt und man konnte nunmehr zu einer plastischen Operation schreiten. Gleichzeitig wird die Beobachtung gemacht, dass die Testiculi durch den Zug des Musculus cremaster erheblich nach oben dislocirt waren, so dass sie jetzt nicht mehr unten, sondern neben der Wurzel des Penis lagen.

Aus der Vorderseite der Schenkelhaut an der Schenkelbeuge wurden 2 breite Lappen geschnitten, die sich ohne Torsion des Stieles um den Penis legen liessen; der Hautriug an der Spitze der Vorhaut wird angefrischt und die Wundränder werden durch tiefe und oberflächliche Suturen vereinigt. Nach dieser Penisplastik lagen die Testiculi auf der Symphyse und um für dieselben Deckung auf plastischem Wege zu verschaffen, wird ein Hautlappen aus der Bauchhaut excidirt. Am folgendeu Tage klagte der Patient über Brennen in den Wunden und schmerzhafte Erectionen und es stellte sich am dritten Tage heraus, dass die meisten Nähte ausgerissen und die Verbindung der Hautlappen mit dem Penis aufgehoben war; der rechte und zum grössten Theil auch der linke Lappen waren fast vollständig gangränös geworden, nur der die Testiculi deckende Bauchlappen zeigte gesundes Aussehen.

Es wird von einer weiteren Operation Abstand genommen und die Behandlung beschränkt sich nur auf antiseptischen Verband. Innerhalb 8 Wochen hatte die Benarbung der verschiedenen granulirenden

Wunden bedeutende Fortschritte gemacht und die Testiculi waren mit gesunder, beweglicher Haut bedeckt. Am Penis liegt die Eichel frei, indem sich das innere Blatt des Präputium hinter ihre Krone zurückgezogen hat; von diesem und von dem erwähnten erhaltenen Hautsaum entwickelte sich eine 1—1½ cm hohe Narbenbrücke, die der ebenfalls mehrere Centimeter hohen Narbenbrücke, welche theils von dem die Testiculi an der Symphyse bedeckenden Lappen, theils von der erhaltenen Basis des rechtsseitigen Penislappens ausgeht, entgegenstrebt und dieselbe auf der anderen Seite bereits erreicht hat. Die Narbe an der Wurzel des Penis nahm allmählig einen constringirenden Charakter an, welcher Uebelstand sich aber durch eine kleine Nachoperation beseitigen liess und der Narbenring durch bewegliche Haut ersetzt wurde. In 5 Monaten waren sämmtliche Wunden verheilt. Man bemerkte jetzt eine quer über den Mons pubis sich hinziehende Hauttasche und fühlte in dieser die beiden Testiculi nach allen Richtungen beweglich. Der Penis hat eine Länge von 8, im erigirten Zustande eine Länge von 10 Centimeter. In der Pollutionsflüssigkeit wurde aber niemals ein Samenfaden gefunden.

Der zweite Fall betrifft einen Landwirth, der von einer sich drehenden Achse einer Futtermaschine an den Beinkleidern gefasst wird und diese sammt der Haut des Penis von derselben aufgedreht werden. Die Verletzung besteht in totalem Defekt der Penis-

haut bis zur Spitze der Vorhaut, nur das innere Blatt der Vorhaut war theilweise noch erhalten. Da der Kranke die Transplantation der Scrotalhaut über den geschundenen Penis verwarf und die Ueberpflanzung stielloser Hautläppchen misslang, so wurde die Heilung der Natur überlassen und diese war auch in $2^1/_2$ Monaten vollendet. Das Präputialblatt legte sich nach hinten und aus diesem hat sich eine am Sulcus retrogland. beginnende, den Penis rings umfassende, derbe und von der Unterlage abhebbare Narbe gebildet, welche oben eine Länge von 2, unten von 4 cm zeigt. Dieselbe ist nach hinten scharf abgegrenzt und geht mit einer Leiste in gesunde Haut über, die oben derb und mit Haaren bedeckt ohne Zweifel von Mons pubis, unten dünn und gebräunt von der Scrotalhaut herrührt.

Patient ist verheirathet und in der Ausübung des Coitus nicht gehindert.

Dr. Splengler in Augsburg trennte bei einem Patienten, dem die Haut des Penis bis auf die innere Platte der Vorhaut abgerissen war, die Präputiallamella durch vertikale Medianschnitte in zwei gleiche Hälften, legte diese nach rechts und links zurück und bedeckte damit den Schaft des Penis. Zur Bedeckung der unteren Fläche wurde die Scrotalhaut, zur Bedeckung des Rückens des Penis die linke regio pubis zur Transplantation verwendet.

Das Resultat war weniger günstig; es blieb eine breite und feste Narbe zurück, welche die

Erectionen schmerzhaft machte und dieser Zustand war auch durch spätere plastische Nachoperation nicht zu beseitigen.

Dr. Labrevoit erzählt von einem Erdarbeiter, dessen Kleider von einer sich rasch drehenden Axe aufgerollt werden und der schliesslich nackt auf den Boden geworfen wird.

Man konstatirt, dass die Haut des Penis samt dem inneren Praeputialblatt vollständig abgerissen wurde. Die Heilung ging langsam vor sich. Die Peniswunde bedeckte sich schnell mit Granulationen, allein die Umbildung derselben in Narbengewebe wurde durch die häufigen Erectionen, die jedesmal Blutung und lebhafte Schmerzen verursachten, verhindert. Erst nach 3 Monaten war die Heilung vollendet, jedoch mit bedeutender Verkürzung des Penis. Die Entfernung betrug von der Peniswurzel bis zur Eichelspitze nur 3 cm, eine sexuelle Vereinigung war unmöglich.

Aus dem Angeführten ist zu entnehmen, dass ausgedehnte Hautdefekte am Penis, wenn nur das innere Vorhautblatt unversehrt geblieben, zur Heilung ohne Functionsstörung gelangen können. Bei unserem Kranken war die Lamina interna des Praeputium erhalten und man konnte die Heilung entweder der Natur überlassen oder man hätte auch das innere Vorhautblatt mit oder ohne Spaltung nach hinten

umstülpen und mit Lappen aus dem Scrotum und Regio pubis vernähen können.

Zum Schluss sei es mir gestattet, Herrn Prof. Helferich für die freundliche Ueberweisung des Themas meinen innigsten Dank auszusprechen.

Lebenslauf.

Franz Behrendt, kathol. Confession, Sohn des verstorbenen Gutsbesitzers J. Behrendt und der Anna, geb. Czerwinska, wurde am 6. März 1856 zu Dombrowken, Prov. Westpreussen, geboren. Den ersten Schulunterricht genoss er in seinem Heimathsorte, besuchte dann das Gymnasium zu Culm, welches er zu Ostern 1879 mit dem Zeugniss der Reife verliess. Das Sommersemester 1879 studirte er in Würzburg Theologie, begab sich im October desselben Jahres nach Breslau, wo er bis zum Sommersemester 1881 dem Studium der Theologie sich widmete und vom 1. October 1879 bis 1. October 1880 seiner Militairpflicht als Einjährig-Freiwilliger bei dem 4. niederschlesischen Infanterie-Regiment Nr. 51 genügte. Das Wintersemester 1881—82 studirte er in Breslau Medicin, worauf er zum Weiterstudium der Medicin die Universität Greifswald bezog, wo er immatriculirt und von dem derzeitigen Decan Herrn Prof. Dr. Landois in das Album der med. Facultät eingetragen wurde. Das Tentamen physicum bestand er im Wintersemester 1883, das Staatsexamen im April 1887 und das Examen rigorosum im December 1889. Vom Monat Juni 1887 bis Juni 1889 war er in Putzig bei Danzig als Arzt thätig, schlug alsdann seinen Wohnsitz in Mewe, Westpreussen, auf.

Während seiner Studienzeit hat er die Vorlesungen folgender Herren Professoren u. Docenten besucht resp. in deren Kliniken practicirt:

In Würzburg:

Prof. Hettinger. Prof. Scholz. Prof. Kihn. Dr. Stahl. Dr. Kirschkamp.

In Breslau:

Prof Dr. Laemmer. Prof. Dr. Probst. Prof. Dr. Bittner.
Prof. Dr. Friedland. Prof. Dr. Scholz.
Prof. Dr. Hasse. Dr. Roux.

In Greifswald:

die Herren Professoren Dr. Limpricht. Dr. Landois. Dr. Sommer. Dr. v. Feilitzsch. Geh.-Rath Dr Budge †. Geh.-Rath Dr. Mosler. Geh.-Rath Dr. Pernice. Dr. Münter †. Dr. Gerstäcker. Dr. Arndt. Dr. Grohé †. Dr, Vogt †. Dr. Krabler. Dr. Rinne. Dr. Schulz. Dr. Schirmer. Dr. v. Preuschen. Dr. Grawitz. Dr. Haeckermann. Dr. Strübing und die Herren Dr. Holz. Dr. Schondorff. Dr. Lobker.

Allen diesen hochverehrten Herren spricht der Verfasser bei dieser Gelegenheit seinen aufrichtigen Dank aus.

Thesen.

I.

Bei Fractur des Beckens soll man die Untersuchung der Urethra und der Blase niemals versäumen.

II.

Die Hasenschartenoperation ist bald nach der Geburt vorzunehmen.

III.

Eine der häufigsten Ursachen der wiederholten vorzeitigen Unterbrechung der Schwangerschaft ist die Syphilis.

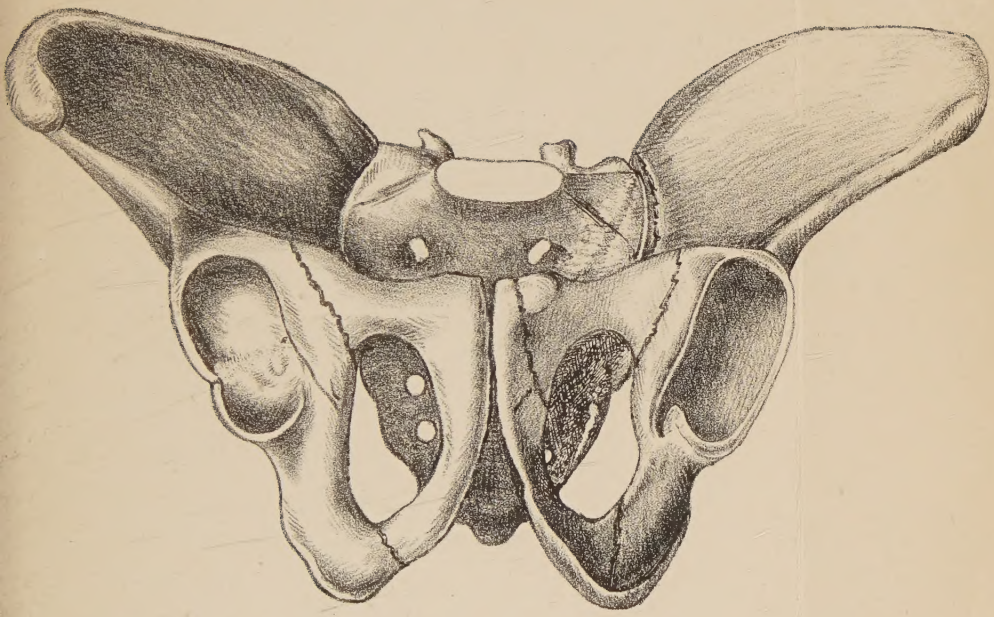

Lith. Anst. von Julius Abel.